Übersichtsarbeit

Pulmonale und systemische Pathologie bei COVID-19

Holistische pathologische Analysen

Danny Jonigk, Christopher Werlein, Peter D. Lee, Hans-Ulrich Kauczor, Florian Länger*, Maximilian Ackermann*

*Die Autoren teilen sich die Letztautorenschaft.

Institut für Pathologie, Medizinische Hochschule Hannover: Prof. Dr. med. Danny Jonigk, Christopher Werlein, Dr. med. Florian Länger

Deutsches Zentrum für Lungenforschung (DZL), Biomedical Research in End-stage and Obstructive Lung Disease Hannover (BREATH), Standort Hannover: Prof. Dr. med. Danny Jonigk, Dr. med. Florian Länger

Department of Mechanical Engineering, Faculty of Engineering Science, University College London, London: Prof. Dr. Peter D. Lee

Klinik für Diagnostische und Interventionelle Radiologie, Universitätsklinikum Heidelberg: Prof. Dr. med. Hans-Ulrich Kauczor

Translationale Pneumologie, Universitätsklinikum Heidelberg: Prof. Dr. med. Hans-Ulrich Kauczor

Institut für Pathologie und Molekularpathologie, Helios Universitätsklinikum Wuppertal, Universität Witten-Herdecke, Wuppertal: PD Dr. med. Maximillian Ackermann

Institut für Funktionelle und Klinische Anatomie, Universitätsmedizin der Johannes Gutenberg-Universität Mainz: PD Dr. med. Maximillian Ackermann

Zusammenfassung

Hintergrund: Die COVID-19-Pandemie stellt den dritten weltweiten Coronavirus-assoziierten Erkrankungsausbruch der letzten 20 Jahre dar. Klinisch dominiert die pulmonale Beteiligung mit einem akuten Lungenversagen (ARDS) bei schweren Verläufen, jedoch können auch andere Organsysteme wie das Herz-Kreislauf-System, Zentralnervensystem und der Gastrointestinaltrakt betroffen sein. Der Pathomechanismus der Organschädigung sowohl für die Lunge wie auch für die nichtpulmonalen Organsysteme war zu Beginn der Pandemie weitestgehend unklar.

Methode: Selektive Literaturübersicht bezüglich der morphologischen Veränderungen und zugrunde liegenden Pathomechanismen bei COVID-19 mit Fokussierung auf bildgebende Verfahren.

Ergebnisse: Immunhistochemische, elektronenmikroskopische und molekularpathologische Analysen an Autopsiegewebe führten zu einem besseren Verständnis der Pathophysiologie von COVID-19 einschließlich der molekularen Regulationsmechanismen. Hierbei konnte gezeigt werden, dass die sogenannte intussuszeptive Angiogenese (IA) in den betroffenen Organen von COVID-19-Patienten ein zentrales Schadensmuster darstellt. Bei der IA verändert sich ein bestehendes Gefäß durch Einstülpung des Endothels und Ausbildung eines intraluminalen Septums, wodurch schließlich zwei neue Lumina entstehen. Hierdurch verändert sich die Hämodynamik, unter anderem durch Verlust der laminaren Strömung mit Ausbildung turbulenter inhomogener Flussgeschwindigkeiten. Die Induktion der IA ist einerseits auf eine thrombotisch bedingte Ischämie zurückzuführen, doch geht sie andererseits selbst mit einem erhöhten Risiko für weitere Mikrothromben einher, die bei COVID-19-Patientinnen und Patienten in Lunge, Herz, Leber, Nieren, Gehirn und Plazenta nachgewiesen wurden.

Schlussfolgerung: In Autopsiematerial von Patientinnen und Patienten mit COVID-19 konnten ultrastrukturell in verschiedenen Geweben eine veränderte Mikrovaskularität, eine IA sowie multifokale Thromben nachgewiesen werden. Diese Veränderungen sind als mögliche Faktoren für postakute interstitiell-fibrotische Organveränderungen wie auch das klinische Bild des Long COVID zu betrachten.

Zitierweise
Jonigk D, Werlein C, Lee PD, Kauczor HU, Länger F, Ackermann M: Pulmonary and systemic pathology in COVID-19—holistic pathological analyses. Dtsch Arztebl Int 2022; 119: 429–35. DOI: 10.3238/arztebl.m2022.0231

COVID-19 (1) stellt den dritten, weltweiten Coronavirus-assoziierten Erkrankungsausbruch innerhalb von 20 Jahren dar – nach dem „severe acute respiratory syndrome“ (SARS) 2002–2004 (e1) und dem „middle east respiratory syndrome“ (MERS) 2012–2015 (e2) . Die Infektion durch das „severe acute respiratory syndrome coronavirus 2“ (SARS-CoV-2) zeigt dabei ein weites Erkrankungsspektrum, das von milden Verläufen mit Infektion der oberen Atemwege bis hin zu einer lebensbedrohlichen Virämie mit Multiorganbeteiligung reicht.

Neben der Lunge können (2) auch andere Organsysteme wie das Herz-Kreislauf-System (3), Zentralnervensystem (4) und der Gastrointestinaltrakt (5) betroffen sein. Der Pathomechanismus der Organschädigung sowohl für den Respirationstrakt wie auch für die nichtpulmonalen Organsysteme war zunächst unklar, was das therapeutische Eingreifen sowie das Abschätzen von Verlauf und Prognose der Erkrankung erheblich erschwerte. Die ersten wegweisenden Untersu-

cme plus+

Dieser Beitrag wurde von der Nordrheinischen Akademie für ärztliche Fort- und Weiterbildung zertifiziert. Die Fragen zu diesem Beitrag finden Sie unter http://daebl.de/RY95. Einsendeschluss ist der 23.06.2023.

Die Teilnahme ist möglich unter cme.aerztebatt.de

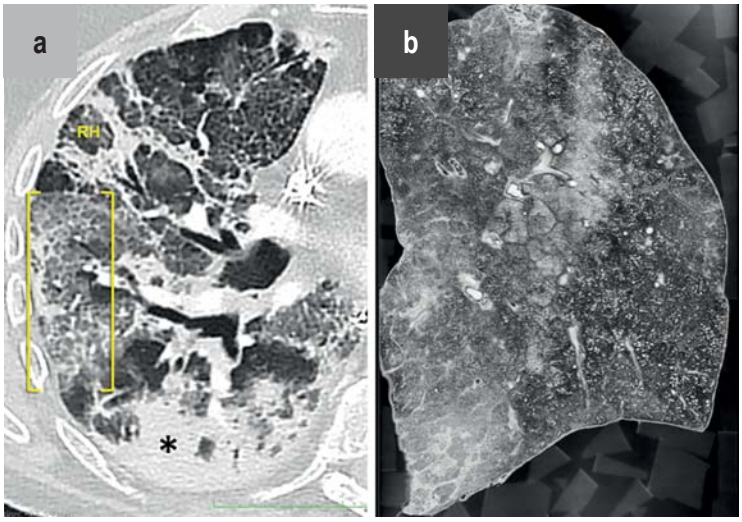

Abbildung mit freundlicher Genehmigung durch Willi Wagner, Peter Lee, Claire Walsh und Paul Tafforeau sowie der European Synchrotron Radiation Facility (ESRF) und dem University College London (UCL)

Abbildung 1: Klinisch radiologische Schädigungsmuster der Lunge bei COVID-19 und Skalierung auf die mikroskopische Ebene mittels „hierachical phase-contrast tomography" (HIP-CT)

a) Zu den in der hochauflösenden Computertomografie (HRCT) sichtbaren Veränderungen des Lungenparenchyms bei COVID-19 gehören Milchglastrübungen, die in Kombination mit septalen Verdickungen das sog. „crazy paving pattern" bilden (eckige Klammern). Konsolidierungen (Sternchen) treten in der Regel erst bei fortgeschrittener Erkrankung auf.

b) Die HIP-CT ermöglicht eine schrittweise dreidimensionale morphologische Beurteilung von der Ebene der klinischen CT bis auf mikroskopischen Maßstab und erlaubt somit eine Rückskalierung histopathologischer Schädigungsmuster auf die klinische Bildgebung. Siehe auch *eAbbildung 1* für weitere Details.

chungen zur Aufklärung des Pathomechanismus von COVID-19 waren sämtlich Gewebe-basiert und beruhten zunächst auf der Untersuchung von Lungengewebe von an COVID-19 Verstorbenen (5, 6, e3–e5).

Das „acute respiratory distress syndrome" bei COVID-19

Klinisch schwere Verläufe wurden zumeist durch das Bild des akuten Lungenversagens dem sogenannten „acute respiratory distress syndrome" (ARDS) dominiert (7). Dabei besteht eine Störung des pulmonalen Gasaustausches, die häufig eine mechanische Beatmung und/oder extrakorporale Membranoxygenierung (ECMO) erfordert. Radiologisch ist dabei das Bild der „weißen" Lunge mit diffuser, bilateraler Parenchymverdichtung nachweisbar *(Abbildung 1, eAbbildung 1)*. Morphologisch zeigt sich der sogenannte diffuse Alveolarwandschaden mit Epithelnekrosen sowie intraalveolären Fibrinablagerungen *(Abbildung 2)* (8). Weder das radiologische noch morphologische Schädigungsmuster sind jedoch pathognomonisch für die COVID-19-Pneumonie, sondern können auch bei akutem Lungenversagen anderer infektiöser (Influenza) und nichtinfektiöser (Schock, Medikamentennebenwirkung, toxische Inhalation) Ursachen auftreten. Um Ursache und Pathogenese der Lungenschädigung genauer beschreiben zu können, sind daher neue und vor allem methodenübergreifende Ansätze notwendig.

Radiologischer Nachweis einer systemischen Organbeteiligung

Trotz der eingeschränkten Spezifität ist die Computertomografie (CT) weiterhin die wichtigste bildgebende Modalität der COVID-19-Pandemie. Das CT ist sensitiv, breit verfügbar sowie schnell durchzuführen und zu interpretieren und kann darüber hinaus bei symptomatischen Patienten eine Pneumonie belegen, deren Schweregrad einordnen und Differenzialdiagnosen ausschließen (9). Vergleichsweise typische pulmonale Schädigungsmuster von COVID-19 im CT sind (9, e6):

- initial Milchglasinfiltrate in häufig fleckiger und peripherer Verteilung
- interstitielle Veränderungen mit interlobulärer und intralobulärer Septenverdickung sowie
- alveoläre Milchglastrübungen mit überlagertem, irregulärem Netzmuster, das „crazy paving pattern" *(Abbildung 1, eAbbildung 1)*.

Bei der diagnostischen Abklärung der nichtpulmonalen Organsysteme stehen neben dem Darm Gehirn und Herz im Vordergrund. Früh ergaben sich dabei mögliche Hinweise auf vaskuläre Veränderungen im Rahmen der COVID-19-Infektion.

Während Veränderungen der Makrostrombahn nach Kontrastmittelgabe im konventionellen CT gut erfasst werden können, müssen für den In-vivo-Nachweis mikrovaskulärer Veränderungen die neuere Technologie der Dual- beziehungsweise Multi-Energie-CT oder die Magnetresonanztomografie (MRT) eingesetzt werden (e7, 10, 11) *(Abbildung 1, eAbbildung 1)*. Im Gehirn konnten so ischämische Schädigungsmuster und Mikrohämorrhagien in speziellen diffusions- beziehungsweise suszeptibilitätsgewichteten Sequenzen nachgewiesen werden (12, e8). Allerdings sind auch die mit diesen neuartigen und teils komplexen bildgebenden Verfahren darstellbaren Befunde jeweils nicht spezifisch für COVID-19. Sie können in vergleichbarer Form auch im Rahmen anderer Infektionen, zum Beispiel bei einer schweren systemischen Inflammation bei Influenza (13), auftreten.

COVID-19 als vaskuläre Systemerkrankung

Die moderne Pathologie hat durch den Einsatz immunhistochemischer, elektronenmikroskopischer und molekularpathologischer Methoden die rein morphologische Deskription verlassen. Sie schlägt dadurch die Brücke von der Makroskopie bis zur Regulation der betroffenen Einzelzelle, entsprechend einer zeitgerechten Herangehensweise an das von Rudolf Virchow entwickelte Konzept der Zellularpathologie (14). Durch den sequenziellen Einsatz dieser Methoden an Autopsiegewebe wurde es möglich, die Pathophysiologie von COVID-19 einschließlich der molekularen Regulationsmechanismen besser zu verstehen *(Abbildung 2 , eAbbildung 2)* und gezieltere Therapieansätze zu entwickeln (15).

Eine Verletzung der endothelialen Schutzbarriere führt zu erheblichen Funktionseinschränkungen, wie verstärkter Koagulationsneigung und gestörter Gefäßtonus. Diese Alterationen sowie mikrovaskuläre

Veränderungen der Lunge konnten durch Ex-vivo-Bildgebung via Mikro-Computertomografie erstmals dreidimensional dargestellt werden (e9, 15) *(eAbbildung 4)*. Neben den bekannten metabolischen Risikofaktoren, wie zum Beispiel arterielle Hypertonie und Dyslipidämie, führt auch eine Vielzahl viraler Erkrankungen indirekt (zum Beispiel Influenza oder HIV) oder direkt (SARS-CoV-2, Parvovirus B19) zu einer Schädigung von Endothelzellen (e10, 16).

Die Endothelverletzung bei COVID-19 löst eine vaskulozentrische Entzündungsreaktion (e3) aus und mündet in Reparaturmechanismen, zu denen bei COVID-19 eine besondere, funktionell nur bedingt vorteilhafte, Variante der Gefäßneubildung, die sogenannte intussuszeptive Angiogenese (IA), gehört *(Abbildung 4b, eAbbildung 4, eAbbildung 5)*. Bei schwer erkrankten Patientinnen und Patienten mit COVID-19 wurden IA-Merkmale in histologischen Lungenpräparaten mit einer Dichte von 60,7 ± 11,8 pro Ausschnitt, bei Influenza-Patienten von 22,5 ± 6,9 und bei Kontrollen von 2,1 ± 0,6 ($p < 0{,}001$) dokumentiert (e3). Darüber hinaus wurde in der Studie beschrieben, dass bei insgesamt 24 Patienten, davon sieben mit COVID-19, das Ausmaß der IA-Bildung bei COVID-19 – jedoch nicht bei Influenza-Patienten – mit der Länge des Krankenhausaufenthalts korrelierte. Neben der IA wurden im Lungengewebe ein schwerer endothelialer Schaden mit intrazellulär lokalisierten SARS-CoV-2-Viren und häufige Thrombosen mit Mikroangiopathie und Verschluss von alveolaren Kapillargefäßen beobachtet.

Direkte virusinduzierte zytopathische Effekte konnten für die kapillären Mikrothromben nicht alleine verantwortlich sein, da zum Beispiel bei Pneumonien durch SARS oder Influenza signifikant weniger Mikrothromben nachweisbar waren. Durch Analysen des Immunphänotyps des entzündlichen Infiltrates und mRNA-Expressionsanalysen konnte gezeigt werden, dass im hypoxischen Mikromilieu bei COVID-19 zunächst spezifisch CD11+/TIE2+ Makrophagen rekrutiert werden.

Im Rahmen der Multiorganbeteiligung bei COVID-19 prägen die Makrophagen das akute Bild der entzündlichen Infiltration von Lunge *(eAbbildung 2)*, Herz *(eAbbildung 5)*, Niere, Leber und Muskulatur (17). Sie bringen über die Freisetzung und Aktivierung prothrombotischer Faktoren und die Formation von Immunthrombosen, den sogenannten „neutrophil extracellular traps“ (NETs) (18) zunächst einen sich selbst unterhaltenden Teufelskreis der Thromboseentstehung in Gang. Erste therapeutische Ansätze, welche aufgrund dieser Ergebnisse implementiert wurden, fußten auf der immunmodulatorischen Unterbindung der systemischen Inflammation sowie der Modulation der Hyperkoagulabilität.

Der Zusammenhang des Auftretens von CD11+/TIE2+ Makrophagen und kapillären Mikrothromben war durch die konventionellen Methoden der Histologie und Immunhistologie jedoch nicht hinreichend zu erklären. Erst durch die Transmissionselektronenmikroskopie (TEM) in Kombination mit grundlegend neu entwickelten Methoden der Gefäßdarstellung durch Injektion eines Polyurethan-Polymers in das Gefäßbett konnte das Vorliegen einer IA nachgewiesen werden (e11). Die IA ist eine seit Längerem bekannte Form der Gefäßneubildung (19), die jenseits der intrauterinen Organentwicklung bislang bei Karzinomen (e12, 20), Colitiden (21), sowie in interstitiellen Lungenerkrankungen beschrieben wurde (22). Im Gegensatz zur klassischen aussprossenden („sprouting“) Angiogenese erfolgt bei der IA die Aufteilung eines bestehenden Gefäßes durch Einstülpung des Endothels und Ausbildung eines intraluminalen Septums (e11). Durch die Einlagerung angiogenetischer Vorläuferzellen wird das Septum verlängert, wodurch schließlich zwei neue Lumina entstehen. Es handelt sich um eine im Vergleich zur sprossenden Neoangiogenese rasch umsetzbare Reaktion des Gewebes auf Hypoxie. Mit diesen Vorteilen der IA gehen jedoch stärkere Veränderungen der Hämodynamik einher, unter anderem ein Verlust der laminaren Strömung mit Ausbildung turbulenter inhomogener Flussgeschwindigkeiten (23), wiederum verbunden mit einem höheren Risiko der Bildung von Mikrothromben. Die IA wurde inzwischen bei COVID-19 nicht nur in der Lunge, sondern auch in Herz, Leber, Nieren, Ge-

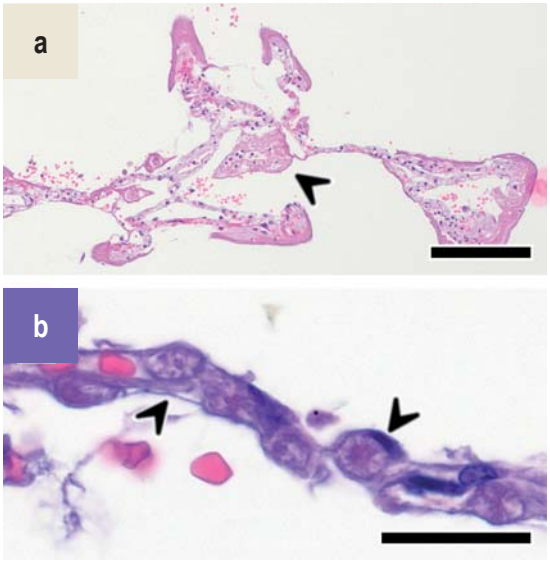

Abbildung mit freundlicher Genehmigung durch Jan Christopher Kamp, Mark Kühnel und Lavinia Neubert.

Abbildung 2: Histologische Veränderungen der Lunge bei COVID-19 im Zeitverlauf

a) In der Akutphase dominiert ein diffuser Alveolarschaden (DAD) als Korrelat des ARDS bei COVID-19. Die Alveolen werden durch hyaline Membranen ausgekleidet, welche den Gasaustausch erschweren (siehe Pfeilspitze).

b) Zudem finden sich signifikant vermehrt kleinste Fibrinthromben in den Alveolarkapillaren (siehe Pfeilspitzen). Siehe auch die erweiterte *eAbbildung 2* für weitere Details.

Vergrößerungen: a) 50-mal, b) 600-mal

Skalierungen: a) 200 µm, b) 10 µm

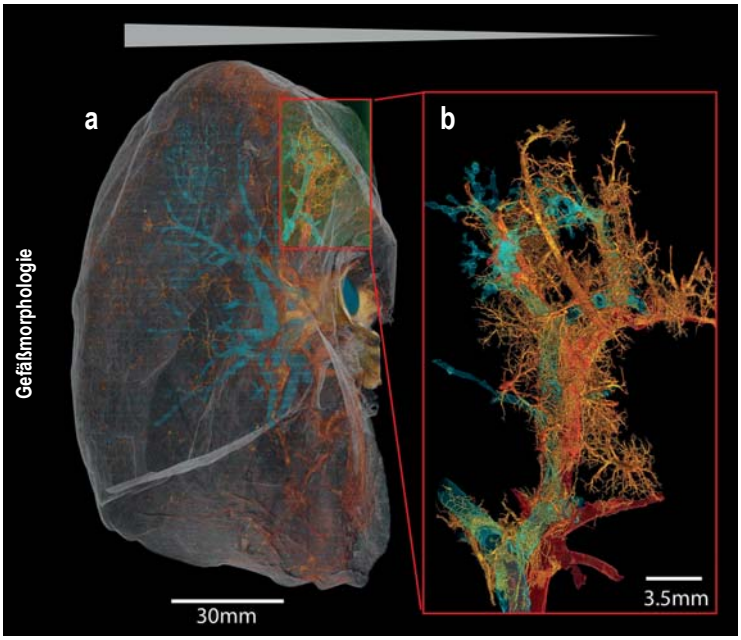

Abbildung mit freundlicher Genehmigung durch Claire Walsh,Peter Lee, Claire Walsh, Paul Tafforeau sowie der European Synchrotron Radiation Facility (ESRF) und dem University College London (UCL)

Abbildung 3: Multi-Auflösungs-Bildgebung einer COVID-19-Autopsielunge mittels „hierachical phase contrast tomography“ (HiP-CT). Atemwege sind in Cyan, die Gefäßstruktur der Lunge in Rot (Pulmonalarterien) und Gelb (Bronchialarterien) dargestellt. Wegen der hierarchischen Natur des HiP-CT-Verfahrens ist eine Identifikation und Segmentation der Pulmonal- und Bronchialkreisläufe von makroskopischer Ebene (a) bis hin zur Mikrozirkulation (b) möglich. Hierdurch können bronchopulmonale Anastomosen und vaskuläre Alterationen, wie zum Beispiel die Expansion und Dilatation des peribronchialen Plexus und der vasa vasorum, nachgewiesen werden, deren Fehlregulation für das typische CT-Bild der schweren COVID-19-Lungenbeteiligung mitverantwortlich ist. Siehe auch die *eAbbildung 3* für weitere Details.

hirn oder Plazenta teils noch lange nach einer überstandenen COVID-19-Infektion beobachtet. Sie stellt damit ein mögliches Brückenglied zu den strukturellen Organveränderungen bei Long-COVID dar.

Kardiale Beteiligung von COVID-19

Eine akute myokardiale Beteiligung findet sich bei ~15 –35 % der im Rahmen von COVID-19 hospitalisierten Patienten (24). Zwar ist der serologische Nachweis erhöhter Troponinspiegel ein belastbarer Biomarker für eine Herzbeteiligung, jedoch sind derartige Befunde bei intensivpflichtigen Patienten unabhängig von der Grunderkrankung häufig und kardiale Symptome wie akutes Herzversagen, reduzierte Ejektionsfraktion und Arrhythmien stehen klinisch bei COVID-19 selten im Vordergrund (25). Radiologisch können moderne MRT-Techniken, wie zum Beispiel späte Gadolinium-verstärkte Inversion-Recovery-Sequenzen genutzt werden, um Hinweise auf eine floride Myokarditis zu erhalten (26).

Die Pathomechanismen und der Ablauf der SARS-CoV-2-vermittelten Herzschädigung sind bislang nur unzureichend verstanden; jedoch werden direkte und indirekte Mechanismen der Schädigung diskutiert:

- direkter Zellschaden durch den Eintritt von SARS-CoV-2 in das Myokard über das Angiotensin-Converting-Enzyme 2 (27)
- Infektion von Endothelzellen durch SARS-CoV-2 und damit einhergehende Schädigung des vom Gefäß versorgten Gewebes
- indirekter Zellschaden durch Mikrozirkulationsstörung bei Hyperkoagulabilität und Bildung von Mikrothromben mit Störung des kardialen Kapillarflusses
- indirekter Zellschaden durch eine systemische Freisetzung von proinflammatorischen Zytokinen (zum Beispiel IL-1, IL-6, TNF-α und IFN-γ) mit nachfolgendem Zytokinsturm (28).

Allerdings basieren diese Annahmen bisher auf kleinen Fallserien bei schweren Krankheitsverläufen aus Autopsiestudien (29). In der konventionellen Histopathologie zeigt sich meist eine nur diskrete Infiltration interstitieller Makrophagen, die nach den geltenden Dallas-Kriterien lediglich als Borderline-Myokarditis eingeordnet werden kann. Dennoch ist diese quantitativ wenig eindrucksvolle Makrophagenpopulation auch im Herz als Auslöser einer vaskulozentrischen Entzündungsreaktion mit prominenter IA und Änderung der Hämodynamik und somit Ursache der klinischen Symptomatik anzusehen (30). So konnten an den Herzen von verstorbenen COVID-19-Patienten ultrastrukturell eine veränderte Mikrovaskularität, eine erhöhte IA sowie multifokale Thromben nachgewiesen werden, die in der konventionellen Lichtmikroskopie nicht erkennbar waren. In nicht-COVID-19-assoziierten Myokarditis-Fällen konnten derartige Veränderungen nicht nachgewiesen werden und auch hier zeigte sich, wie in der Lunge, eine deutlich divergente Entzündungsreaktion auf der Ebene der Genexpression zwischen Patientinnen und Patienten mit COVID-19 und Influenza. Inwieweit dieser Gefäßschaden und -umbau *(eAbbildung 4, eAbbildung 5)* eine interstitielle Fibrose auslösen und damit zu Langzeitschäden des Herzens führen könnte, ist Gegenstand der aktuellen Forschung (32).

Synchrotron-basierte Phasenkontrast-Tomografie

Die bislang eingesetzten Verfahren der Histologie und Elektronenmikroskopie erlaubten jeweils nur die Analyse kleiner beziehungsweise kleinster Gewebeproben, sodass die Verteilung und das tatsächliche Ausmaß der (Gefäß-)Veränderungen in den betroffenen Organen unklar waren. Mithilfe der Strahlenquelle „extremely brilliant source“ (EBS) der europäischen Synchrotroneinrichtung (ESRF) konnten erstmals ganze Organe zerstörungsfrei in drei Dimensionen auf der Ebene der Einzelzelle analysiert werden *(Abbildung 3, eAbbildung 3, eKasten)* (31, e13–e15).

Dies eröffnet eine neue Herangehensweise zur Entschlüsselung pathophysiologischer Prozesse vieler Erkrankungen über Systemgrenzen hinaus. Inzwischen wurde hierzu der „human organ atlas“ ins Leben gerufen, eine Online-Datenbank, die Daten der am Synchrotron gescannten Organen Wissenschaftlerinnen und Wissenschaftler weltweit frei verfügbar macht (33).

Long-COVID-Syndrom

Durch den Nachweis der im Rahmen der akuten COVID-19-Infektion beschriebenen Gefäßumwandlungen stellt sich die Frage, ob diese auch in funktionellem Zusammenhang mit den klinisch beschrieben pulmonalen und kardialen Langzeitfolgen der COVID-19-Erkrankung stehen. Unter dem Long-COVID-Syndrom werden viele klinische Symptome, wie persistierende Dyspnoe, Brustschmerz, Palpitationen, Fatigue, Übelkeit und Erbrechen, zusammengefasst (34). Derartige Verläufe sind nicht nur für Patienten mit überstandenem ARDS, sondern auch für Patienten mit milderen Verläufen, wenngleich in geringerer Häufigkeit, beschrieben.

Das sogenannte „fibrovaskuläre Interface" aus vaskulären (Endothelien, Makrophagen) und (myo-)fibroblastären Komponenten steht hierbei im Vordergrund (e3, e16). Das veränderte Gefäßnetz nach COVID-19 zeigt eine gestörte Mikrozirkulation sowie alterierte Signalübertragung in die extrazelluläre Matrix, wodurch eine Aktivierung der Fibroblasten und fortschreitende Fibrose des Interstitiums ausgelöst werden kann *(eAbbildung 2)*. Die resultierende lokale Hypoxämie mit Matrixverdichtung trägt zur strukturellen Fixierung der Funktionseinschränkung der Organe bei und könnte über eine weitere Förderung der IA eine funktionelle Abwärtsspirale auslösen.

Insbesondere für kardiale (Langzeit-)folgen werden – auf der Basis nichtinvasiver Bildgebung wie MRT – zusätzlich zu der beschriebenen vaskulären Schädigungssequenz autoimmune Reaktionen verantwortlich gemacht (e17, 34). Insbesondere im Rahmen einer Re-Exposition der Makrophagen gegenüber dem Spike-Protein von SARS-CoV-2, ähnlich wie auf den BCG-Impfstoff, oder einer Infektion mit Mycobacterium tuberculosis wird ein hyperinflammatorisches Syndrom beschrieben (35). Die Makrophagen zeigen auf Transkriptom-, miRNA- und epigenetischer Ebene Gemeinsamkeiten in ihrer Aktivierung und weisen dabei ein Immungedächtnis auf: So konnte in mononukleären Zellen von COVID-19-Rekonvaleszenten eine rapide Aktivierung des Inflammasoms durch Stimulation mit dem S-Protein von SARS-CoV-2 gezeigt werden (36). Grundlage dieser rapiden Aktivierung der Immunantwort, auch Monate nach der überstandenen Infektion, sind SARS-CoV-2-induzierte epigenetische Veränderungen in Makrophagen (37). Ähnliche Effekte wurden bei Menschen beschrieben, die mit dem Tuberkulose-Lebendimpfstoff BCG geimpft wurden. Bei ihnen konnte eine verminderte Anzahl schwerer COVID-19-Verläufe dokumentiert werden (36). Passend zur postulierten autoimmunen Komponente konnte in ersten Beobachtungsstudien ein positiver Effekt einer COVID-19-Vakzination auf eine bereits bestehende Long-COVID-Symptomatik gezeigt werden (38).

Deutsches Register für COVID-19-Autopsien

Unverzichtbare Grundlage der Forschung zu COVID-19 mithilfe der beschriebenen Verfahren ist das Gewebe von Autopsien an COVID-19-Verstorbenen mit entsprechender klinischer Annotation. Unter anderem basierend auf Proben des Obduktionsnetzwerkes DEFEAT PANDEMIcs sind die vorliegenden Untersuchungen begründet. Basis für DEFEAT PANDEMIcs ist hier das COVID-19-Verstorbenen Register DeRegCOVID. In enger Zusammenarbeit und Unterstützung durch die Deutsche Gesellschaft für Pathologie, Bundesverband Deutscher Pathologen, Deutsche Gesellschaft für Neuropathologie und Neuroanatomie und Deutsche Gesellschaft für Rechtsmedizin wurde ein zentrales Register, das Deutsche Register für COVID-19-Autopsien (DeRegCOVID) ins Leben gerufen (39, e18, e19). Es ist international das erste und aktuell einzige seiner Art und erfüllt folgende Aufgaben:

- Erfassen von Obduktionen von an/mit COVID-19-Verstorbenen
- Erfassen von Obduktionen von im zeitlichen Kontext mit COVID-19-Vakzinierung Verstorbenen
- Erfassen von Bioproben (zum Beispiel Gewebe- und Flüssigproben, Formalin- und Kryoproben, Einlagerung in Spezialmedien) und korrespondierenden klinischen Daten (zum Beispiel führende Organmanifestation, Medikation, Hospitalisationszeiten)
- zentrale Koordination und Unterstützung von Forschungsprojekten sowie des öffentlichen Gesundheitswesens und der Fachgesellschaften.

Mit fast 1 300 erfassten Obduktionen aus 32 deutschen Prosekturen (Stand Ende 2021) ist das DeRegCOVID aktuell die größte multizentrische Autopsiestudie weltweit.

Aufbauend auf dem DeRegCOVID im Rahmen des Netzwerks Universitätsmedizin (NUM) wurde zusätzlich das Deutsche Forschungsnetzwerk für Obduktionen bei Pandemien (DEFEAT PANDEMIcs) entwickelt, welches einen der grundlegenden Pfeiler der vorliegenden Untersuchungen darstellt.

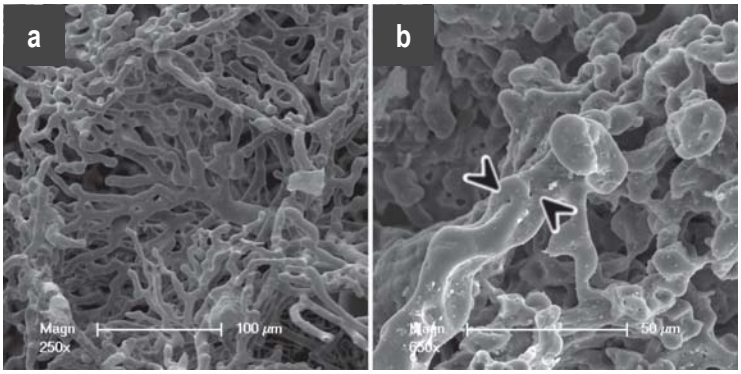

Abbildung mit freundlicher Genehmigung von Stijn Verleden (Antwerp Surgical Training, Anatomy and Research Centre [ASTARCI], Tim Salditt und Marius Reichhardt (Institut für Röntgenphysik, Georg-August-Universität Göttingen)

Abbildung 4: Rasterelektronenmikroskopische Aufnahmen stellen die Veränderungen der alveolären Lungenarchitektur bei COVID-19 (b) im Vergleich zur physiologischen Architektur der Lunge (a) dar. Gefäßausgusspräparate mithilfe des „microvascular corrosion casting" zeigen dilatierte Gefäße mit zahlreichen transluminalen Gewebesäulen (Pfeilspitzen), welche das morphologische Charakteristikum der intussuszeptiven Angiogenese darstellen. Siehe auch die *eAbbildungen 4 und 5* für weitere Details.

Resumee

Der frühe und systematische Einsatz von Obduktionen und die Analyse dabei gewonnener Gewebeproben haben sich als notwendiges und effizientes Instrument zum Verständnis von COVID-19 bewährt. Die COVID-19-Infektion wurde dadurch als angiozentrische Systemerkrankung erkannt, woraus davon sich ableitende Therapien eingeführt werden konnten. Basis der hier dargestellten Untersuchungstechniken ist die Obduktion. Die Pathologie fußt auf ihr und ist auch weiterhin auf sie angewiesen, um zukünftigen Epi- und Pandemien zeitnah und zielgerichtet begegnen zu können. Ganz im Sinne von WHO-Direktor Tedros Adhanom Ghebreyesus, der am 07.09.2020 konstatierte: „Dies wird nicht die letzte Pandemie sein. […] Aber, wenn die nächste Pandemie kommt, muss die Welt bereit sein – bereiter als dieses Mal.“ (40).

Danksagung

Die vorliegende Arbeit ist Ausdruck eines internationalen Forschungskonsortiums mit vielen Köpfen und Händen. Besonders genannt seien hier in alphabetischer Reihenfolge: namentlich Prof. Dr. med. Gustavo Baretton, Prof. Dr med. Johann Bauersachs, Prof. Dr. med. Peter Boor, PhD; Dr. med. Peter Braubach, Dr. med. Roman Bülow, Prof. Dr. Dr. h.c. A. Axel Haverich, Prof. Dr. med. Marius Hoeper, Dr. med. Jan Christopher Kamp, Prof. Dr. med. Hans-Heinrich Kreipe, Michael Krisch, PhD; PD Dr. rer nat. Mark Kühnel, Prof. Dr. med. Bruno Märkl, Dr. med. Lavinia Neubert, Dr. med. Berenice Rath, Dr. rer nat. Harald Reichert, Dr. rer nat. Marius Reichardt, Dr. Jan-Lucas Robertus, Prof. Dr. rer nat. Tim Salditt, Dr. med. Saskia von Stillfried, Paul Tafforeau, PhD, Stijn Verleden, PhD; Willi Wagner, Claire Walsh, PhD; Prof. Dr. med. Tobias Welte, sowie die europäische Synchrotroneinrichtung in Grenoble (ESRF) und das Deutsche Register COVID-19-Obduktionen (DeRegCOVID). Diese Arbeit wurde unterstützt durch das Nationale Autopsie Netzwerk NATON unter dem NUM-Förderkennzeichen 01KX2121. Die Autoren bedanken sich bei Caja Boekhoff, Lennart Brandt, Edwin Lennart Busch, Regina Engelhardt, Nicole Krönke, Annette Müller-Brechlin und Christina Petzold-Mügge für die exzellente technische und administrative Unterstützung.

Interessenkonflikt

Prof. Lee erhielt finanzielle Unterstützung von der Royal Academy of Engineering (PDL – CiET1819/10), dem UK Medical Research Council (MR/R025673/1), Grant number 2020–225394 von der Chan Zuckerberg Initiative DAF, an advised fund of Silicon Valley Community Foundation Grant number CZIF2021–006424 von der Chan Zuckerberg Initiative Foundation und der European Synchrotron Research Facility, proposals md1252 and md1290.

Die übrigen Autoren erklären, dass kein Interessenkonflikt besteht.

Manuskriptdaten

eingereicht: 22.03.2022, revidierte Fassung angenommen: 10.05.2022

Literatur

1. Zhu N, Zhang D, Wang W, et al.: A novel coronavirus from patients with pneumonia in China, 2019. N Engl J Med 2020; 382: 727–33.
2. Kommoss FKF, Schwab C, Tavernar L, et al.: The pathology of severe COVID-19 related lung damage— mechanistic and therapeutic implications. Dtsch Arztebl Int 2020; 117: 500–6.
3. Ackermann M, Werlein C, Länger F, Kühnel MP, Jonigk DD: COVID-19: effects on the lungs and heart. Pathologe 2021; 42: 164–71.
4. Ritschel N, Radbruch H, Herden C, et al.: COVID-19 and the central and peripheral nervous system. Pathologe 2021; 42: 172–82.
5. Guo M, Tao W, Flavell RA, Zhu S: Potential intestinal infection and faecal–oral transmission of SARS-CoV-2. Nat Rev Gastroenterol Hepatol 2021; 18: 269–83.
6. Menter T, Haslbauer J, Nienhold R, et al.: Post-mortem examination of COVID19 patients reveals diffuse alveolar damage with massive capillary congestion and variegated findings of lungs and other organs suggesting vascular dysfunction. Histopathology 2020; 77: 198–209.
7. Thompson BT, Chambers RC, Liu KD: Acute respiratory distress syndrome. N Engl J Med 2017; 377: 562–72.
8. Katzenstein A-LA, Bloor CM, Leibow AA: Diffuse alveolar damage—the role of oxygen, shock, and related factors. Am J Pathol 1976; 85: 210–24.
9. Akl EA, Blazic I, Yaacoub S, et al.: Use of chest imaging in the diagnosis and management of COVID-19: a WHO rapid advice guide. Radiology 2021; 298: E63–9.
10. Kwee TC, Kwee RM: Chest ct in covid-19: What the radiologist needs to know. Radiographics 2020; 40: 1848–65.
11. Kremer S, Lersy F, Seze J: Brain MRI findings in severe COVID-19: a retrospective. Radiology 2020; 297: E242–51.
12. Wagner WL, Hellbach K, Fiedler MO, et al.: Microvascular changes in COVID-19. Radiologe 2020; 60: 934–42.
13. Onigbinde SO, Ojo AS, Fleary L, Hage R: Chest computed tomography findings in COVID-19 and influenza: a narrative review. Biomed Res Int 2020; 2020: 6928368.
14. Virchow R: Die Cellularpathologie in ihrer Begründung auf physiologische und pathologische Gewebelehre: 20 Vorlesungen, gehalten während der Monate Februar, März und April 1858 im Pathologischen Institut zu Berlin. Berlin: Verlag von August Hirschwald 1858.
15. Smadja DM, Mentzer SJ, Fontenay M, et al.: COVID-19 is a systemic vascular hemopathy: insight for mechanistic and clinical aspects. Vol. 24, Angiogenesis. Springer Netherlands 2021.
16. Verleden SE, Kirby M, Everaerts S, et al.: Small airway loss in the physiologically ageing lung: a cross-sectional study in unused donor lungs. Lancet Respir Med 2021; 9: 167–74.
17. Merad M, Martin JC: Pathological inflammation in patients with COVID-19: a key role for monocytes and macrophages. Nat Rev Immunol 2020; 20: 355–62.
18. Ackermann M, Anders HJ, Bilyy R, et al.: Patients with COVID-19: in the dark-NETs of neutrophils. Cell Death Differ 2021; 28: 3125–39.
19. Ackermann M, Wagner WL, Rellecke P, Akhyari P, Boeken U, Reinecke P: Parvovirus B19-induced angiogenesis in fulminant myocarditis. Eur Heart J 2020; 41: 1309.
20. Ackermann M, Morse BA, Delventhal V, Carvajal IM, Konerding MA: Anti-VEGFR2 and anti-IGF-1R-adnectins inhibit ewing's sarcoma A673-xenograft growth and normalize tumor vascular architecture. Angiogenesis 2012; 15: 685–95.
21. Ackermann M, Tsuda A, Secomb TW, Mentzer SJ, Konerding MA: Intussusceptive remodeling of vascular branch angles in chemically-induced murine colitis. Microvasc Res 2013; 87: 75–82.
22. Ackermann M, Stark H, Neubert L, et al.: Morphomolecular motifs of pulmonary neoangiogenesis in interstitial lung diseases. Eur Respir J 2020; 55: 1900933.
23. Mentzer SJ, Konerding MA: Intussusceptive angiogenesis: expansion and remodeling of microvascular networks. Angiogenesis 2014; 17: 499–509.
24. Wei JF, Huang FY, Xiong TY, et al.: Acute myocardial injury is common in patients with COVID-19 and impairs their prognosis. Heart 2020; 106: 1154–9.
25. Basso C, Leone O, Rizzo S, et al.: Pathological features of COVID-19-associated myocardial injury: a multicentre cardiovascular pathology study. Eur Heart J 2020; 41: 3827–35.
26. Puntmann VO, Carerj ML, Wieters I, et al.: Outcomes of cardiovascular magnetic resonance imaging in patients recently recovered from coronavirus disease 2019 (COVID-19). JAMA Cardiol 2020; 5: 1265–73.
27. Hoffmann M, Kleine-Weber H, Schroeder S, et al.: SARS-CoV-2 cell entry depends on ACE2 and TMPRSS2 and is blocked by a clinically proven protease inhibitor. Cell 2020; 181: 271–80.e8.
28. Siripanthong B, Asatryan B, Hanff TC, et al.: The pathogenesis and long-term consequences of COVID-19 cardiac injury. JACC Basic Transl Sci 2022; 7: 294–308.
29. Halushka MK, Vander RS: Myocarditis is rare in COVID-19 autopsies: cardiovascular findings across 277 postmortem examinations. Cardiovasc Pathol 2021; 50: 107300.
30. Werlein C, Ackermann M, Shah HR, et al.: Inflammation and vascular remodeling in Covid-19 hearts. J Am Coll Cardiol 2022; 79: 1823.
31. Walsh CL, Tafforeau P, Wagner WL, et al.: Imaging intact human organs with local resolution of cellular structures using hierarchical phase-contrast tomography. Nat Methods 2021; 18: 1532–41.
32. Raman B, Bluemke DA, Lüscher TF, Neubauer S: Long COVID: post-acute sequelae of COVID-19 with a cardiovascular focus. Eur Heart J 2022; 43: 1157–72.
33. Human Organ Atlas. www.human-organ-atlas.esrf.eu/ (last accessed on 28 March 2022).
34. Taquet M, Dercon Q, Luciano S, Geddes JR, Husain M, Harrison PJ: Incidence, co-occurrence, and evolution of long-COVID features: a 6-month retrospective cohort study of 273,618 survivors of COVID-19. PLoS Med 2021; 18: 1–22.

35. O'Neill LAJ, Netea MG: BCG-induced trained immunity: can it offer protection against COVID-19? Nat Rev Immunol 2020; 20: 335–7.
36. Theobald SJ, Simonis A, Georgomanolis T, et al.: Long-lived macrophage reprogramming drives spike protein-mediated inflammasome activation in COVID-19. EMBO Mol Med 2021; 13: 1–20.
37. Mantovani A, Netea MG: Clinical implications of basic research trained innate immunity, epigenetics, and Covid-19. N Engl J Med 2020; 11: 1078–80.
38. Strain WD, Sherwood O, Banerjee A, van der Togt V, Hishmeh L, Rossman J: The impact of COVID vaccination on symptoms of long COVID. An international survey of people with lived experience of long COVID. Vaccines 2022; 10: 1–10.
39. von Stillfried S, Bülow RD, Röhrig R, et al.: First report from the German COVID-19 autopsy registry. Lancet Reg Health Eur 2022; 15: 100330.
40. Tedros Adhanom Ghebreyesus: WHO Director-General's opening remarks at the media briefing on COVID-19 – 7 September 2020. www.who.int/director-general/speeches/detail/who-director-general-s-opening-remarks-at-the-media-briefing-on-covid-19-7-september-2020 (last accessed on 15 March 2022).

Anschrift für die Verfasser
Prof. Dr. med. Danny Jonigk, FRCPath
Institut für Pathologie, Medizinische Hochschule Hannover
Carl-Neuberg-Straße 1, 30625 Hannover
Jonigk.danny@mh-hannover.de

Zitierweise
Jonigk D, Werlein C, Lee PD, Kauczor HU, Länger F, Ackermann M: Pulmonary and systemic pathology in COVID-19—holistic pathological analyses. Dtsch Arztebl Int 2022; 119: 429–35. DOI: 10.3238/arztebl.m2022.0231

Dieser Beitrag erschien online am 15.06.2022 (online first) unter www.aerzteblatt.de

► **Die englische Version des Artikels ist online abrufbar unter: www.aerzteblatt-international.de**

Zusatzmaterial
eLiteratur, eKasten und eAbbildungen: www.aerzteblatt.de/m2022.0231 oder über QR-Code

Die englische Ausgabe: Deutsches Ärzteblatt International

Alle wissenschaftlichen Artikel des Deutschen Ärzteblattes werden vollständig und kostenfrei übersetzt und in unserer englischen Online-Zeitschrift Deutsches Ärzteblatt International publiziert (www.aerzteblatt.de/int). Damit sind Artikel im Deutschen Ärzteblatt international zitierfähig.

KLINISCHER SCHNAPPSCHUSS

Perforation der Arteria carotis communis durch Armbrust-Pfeil ohne Auftreten einer Blutung

Im interdisziplinären Schockraum wurde ein Patient mit einer akzidenziell selbst zugefügten Schussverletzung ohne ABCD-Symptome vorgestellt. Ein Armbrust-Pfeil steckte von ventral in den rechtsseitigen Halsweichteilen des alkoholisierten Patienten, ohne sichtbaren Austritt. Dyspnoe, Dysphagie, Dysarthrie oder sensomotorische Ausfälle bestanden nicht. Die Bildgebung mithilfe der Computertomografie zeigte Verletzungen der Vena jugularis externa, des rechten Schilddrüsenlappens, eine Halswirbelkörper(HWK)-7-Querfortsatz-Fraktur (ohne Verletzung der Arteria vertebralis) – und insbesondere die zentrale Durchspießung der Arteria carotis communis, jedoch keine Blutung und kein Hämatom. Der Fremdkörper wurde operativ entfernt und die Perforation der Arteria carotis communis mit einer Rekonstruktion aus bovinem Perikard (Patchplastik) versorgt. Der Patient war zu jeder Zeit kreislaufstabil. Eine suizidale Absicht konnte nicht abschließend beurteilt werden. Nach schwerer Gefäßverletzung verhinderte der intravaskuläre Fremdkörper eine Blutung. Dieser Fall belegt eindrucksvoll, dass eine Fremdkörper-Exkorporation nach penetrierender Verletzung unter kontrollierten Bedingungen und erst nach Anfertigung einer adäquaten Bildgebung erfolgen sollte.

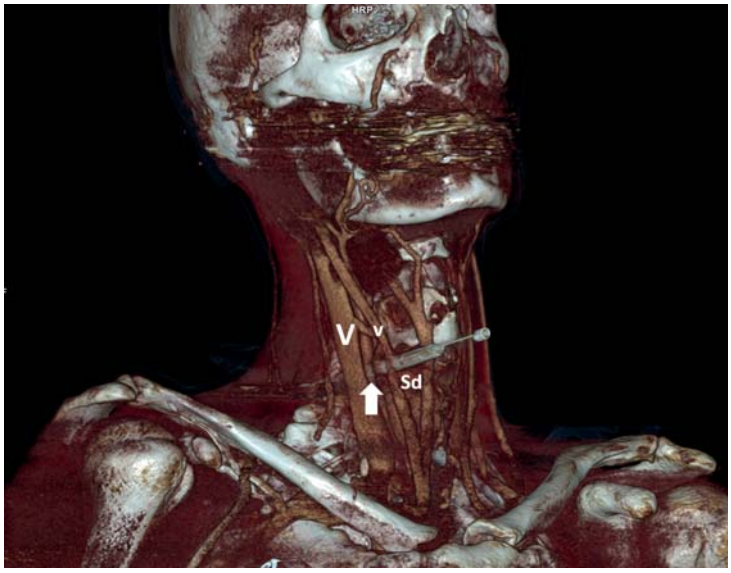

CT-3D-Rekonstruktion des Halses: Armbrust-Pfeil in den rechtsseitigen Halsweichteilen mit zentraler Perforation der Arteria carotis communis (Pfeil)
V = V.jugularis interna, v = V. jugularis externa, Sd = Schilddrüse

Dr. med. Gabriel Keller, Diagnostische und Interventionelle Radiologie, Universitätsklinikum Tübingen, Eberhard Karls Universität Tübingen, gabriel.keller@med.uni-tuebingen.de

Dr. med. Isabella Bauer, Universitätsklinik für Allgemeine, Viszeral- und Transplantationschirurgie, Eberhard Karls Universität Tübingen

PD Dr. med. Malte Niklas Bongers, Diagnostische und Interventionelle Radiologie, Universitätsklinikum Tübingen, Eberhard Karls Universität Tübingen

Interessenkonflikt: Die Autoren erklären, dass kein Interessenkonflikt besteht.

Zitierweise: Keller G, Bauer I, Bongers MN: Perforation of the common carotid artery by crossbow arrow without bleeding. Dtsch Arztebl Int 2022; 119: 435. DOI: 10.3238/arztebl.m2022.0077

► **Vergrößerte Abbildung und englische Übersetzung unter: www.aerzteblatt.de**

Fragen zu dem Beitrag aus Heft 25/2022:

Pulmonale und systemische Manifestationen von COVID-19

cme plus+

Einsendeschluss ist der 12.06.2023. Pro Frage ist nur eine Antwort möglich.
Bitte entscheiden Sie sich für die am ehesten zutreffende Antwort.

Frage Nr. 1

Wofür steht die Abkürzung ARDS?

a) „Abnormal respiratory distress syndrome“
b) „Abnormal respiratory dilatation syndrome“
c) „Alveolar respiratory distress syndrome“
d) „Alveolar reticular distress syndrome“
e) „Acute respiratory distress syndrome“

Frage Nr. 2

Was verbirgt sich hinter dem Begriff der intussuszeptiven Angiogenese?

a) der Verschluss eines bestehenden Gefäßes durch Kollaps des Endothels
b) die Aussprossung eines Gefäßes und damit die Bildung neuer Gefäßäste
c) die Aufteilung eines Gefäßes durch Einstülpung des Endothels und Ausbildung eines intraluminalen Septums
d) die Ausstülpung des Endothels und Verbindung des Gefäßes mit einem anderen Gefäß durch Ausbildung eines interluminalen Septums
e) eine Form der Angiogenese, die nur in der intrauterinen Organentwicklung vorkommt

Frage Nr. 3

Bei wie viel Prozent der im Rahmen von COVID-19 hospitalisierten Patienten findet sich klinisch eine akute myokardiale Beteiligung?

a) ca. 0,5–2 %
b) ca. 1–5 %
c) ca. 5–10 %
d) ca. 15–35 %
e) ca. 40–50 %

Frage Nr. 4

Welcher Mechanismus wird für die pulmonalen und kardialen Funktionseinschränkungen im Rahmen des Long-COVID-Syndroms diskutiert?

a) eine fortschreitende interstitielle Fibrose durch Aktivierung von Fibroblasten
b) eine fortschreitende Auflösung der extrazellulären Matrix durch überaktive Makrophagen
c) eine fortschreitende Einlagerung von interstitiellem Wasser aufgrund erhöhter Gefäßpermeabilität
d) eine zu langsame Reparatur der extrazellulären Matrix durch eine Unterfunktion der Fibroblasten
e) eine lokale Hyperoxämie im Gewebe durch die im Rahmen der Entzündung neugebildeten Gefäße

Frage Nr. 5

Mit welchem Begriff wird das Bild von pulmonalen alveolären Milchglastrübungen mit überlagertem, irregulärem Netzmuster im hochauflösenden CT-Thorax beschrieben?

a) „irregular paving pattern“
b) „reticular paving pattern“
c) „crazy reticular pattern“
d) „crazy paving pattern“
e) „irregular pulmonar pattern“

Frage Nr. 6

In welchen der folgenden Organe – neben der Lunge – konnte unter anderem bei Patienten teils noch lange nach überstandener COVID-19-Infektion die intussuszeptive Angiogenese nachgewiesen werden?

a) Harnblase und Schilddrüse
b) Nieren und Gehirn
c) Gallenblase und Hoden
d) Magen und Pankreas
e) Darm und Magen

Frage Nr. 7

Bei welchem Impfstoff konnte in einem geimpften Kollektiv eine verminderte Anzahl von schweren COVID-19-Verläufen festgestellt werden?

a) Tuberkulose-Lebendimpfstoff
b) Kombinations-Impfstoff Mumps-Masern-Röteln
c) Hepatitis-B-Impfstoff
d) Pocken-Lebendimpfstoff
e) Rotaviren-Lebendimpfstoff

Frage Nr. 8

Wie heißt die Strahlenquelle, mittels derer erstmals ganze Organe zerstörungsfrei und dreidimensional bis auf die Ebene der Einzelzelle analysiert werden können?

a) „extremely broad beam“
b) „extremely brilliant beam“
c) „extremely brilliant source“
d) „extremely bright source“
e) „extremely synchronized source“

Frage Nr. 9

Über welches Oberflächenprotein an den Myokardzellen wird die direkte Zellschädigung durch den Eintritt von SARS-CoV-2 ermöglicht?

a) Beta-1-Adrenozeptor
b) Alpha-1-Adrenozeptor
c) Angiotensin-Converting-Enzyme 2
d) Calcium-Kanal
e) Natrium-Kalium-ATPase

Frage Nr. 10

Welcher serologische Befund kann – unabhängig von der Grunderkrankung – einen Hinweis auf eine mögliche Beteiligung des Herzens bei COVID-19-Infektion liefern?

a) erhöhtes C-reaktives Protein
b) erhöhter Spiegel an Laktatdehydrogenase
c) erhöhtes Gamma-GT
d) erhöhtes Kreatinin
e) erhöhter Troponinspiegel

Zusatzmaterial zu:

Pulmonale und systemische Pathologie bei COVID-19

Holistische pathologische Analysen

Danny Jonigk, Christopher Werlein, Peter D. Lee, Hans-Ulrich Kauczor, Florian Länger*, Maximilian Ackermann*

Dtsch Arztebl Int 2022; 119: 429–35. DOI: 10.3238/arztebl.m2022.0231

eLiteratur

e1. Chen J, Xie Y Qiang, Zhang H Tu, et al.: Lung pathology of severe acute respiratory syndrome. Zhongguo Yi Xue Ke Xue Yuan Xue Bao 2003; 25: 360–2.

e2. Alsaad KO, Hajeer AH, Al Balwi M, et al.: Histopathology of middle east respiratory syndrome coronovirus (MERS-CoV) infection—clinicopathological and ultrastructural study. Histopathology 2018; 72: 516–24.

e3. Ackermann M, Verleden SE, Kuehnel M, et al.: Pulmonary vascular endothelialitis, thrombosis, and angiogenesis in Covid-19. N Engl J Med 2020; 383: 120–8.

e4. Jonigk D, Märkl B, Helms J: COVID-19: what the clinician should know about post-mortem findings. Intensive Care Med 2021; 47: 86–9.

e5. Tzankov A, Jonigk D: Unlocking the lockdown of science and demystifying COVID-19: how autopsies contribute to our understanding of a deadly pandemic. Virchows Arch 2020; 477: 331–3.

e6. Zhang D, Zhang C, Li X, et al.: Thin-section computed tomography findings and longitudinal variations of the residual pulmonary sequelae after discharge in patients with COVID-19: a short-term follow-up study. Eur Radiol 2021; 31: 7172–83.

e7. Lang M, Som A, Carey D, et al.: Pulmonary vascular manifestations of covid-19 pneumonia. Radiol Cardiothorac Imaging 2020; 2: e200277.

e8. Yeahia R, Schefflein J, Chiarolanzio P, et al.: Brain MRI findings in COVID-19 patients with PRES: a systematic review. Clin Imaging 2022; 81: 107–13.

e9. Verleden SE, Vos R, Vandermeulen E, et al.: Parametric response mapping of bronchiolitis obliterans syndrome progression after lung transplantation. Am J Transplant 2016; 16: 3262–9.

e10. Jud P, Gressenberger P, Muster V, et al.: Evaluation of endothelial dysfunction and inflammatory vasculopathy after SARS-CoV-2 infection—a cross-sectional study. Front Cardiovasc Med 2021; 8: 1–14.

e11. Mentzer SJ, Steven J; Konerding MA: Intussusceptive angiogenesis: expansion and remodeling of microvascular networks. Angiogenesis 2014; 17: 499–509.

e12. Ribatti D, Djonov V: Intussusceptive microvascular growth in tumors. Cancer Lett 2012; 316: 126–31.

e13. Eckermann M, Frohn J, Reichardt M, et al.: 3D virtual pathohistology of lung tissue from Covid-19 patients based on phase contrast x-ray tomography. Elife 2020; 9: 1–25.

e14. Reichardt M, Jensen PM, Dahl VA, et al.: 3D virtual histopathology of cardiac tissue from Covid-19 patients based on phase-contrast x-ray tomography. Elife 2021; 10: 1–28.

e15. Ackermann M, Tafforeau P, Wagner WL, et al.: The bronchial circulation in COVID-19 pneumonia. Am J Respir Crit Care Med 2022; 205: 121–5.

e16. Kamp JC, Neubert L, Ackermann M, et al.: Time-dependent molecular motifs of pulmonary fibrogenesis in COVID-19. Int J Mol Sci 2022; 23: 1–16.

e17. Groff D, Sun A, Ssentongo AE, et al.: Short-term and long-term rates of postacute sequelae of SARS-CoV-2 infection: a systematic review. JAMA Netw open 2021; 4: e2128568.

e18. von Stillfried S, Bülow RD, Röhrig R, Knüchel-Clarke R, Boor P, DeRegCOVID: Autopsy registry can facilitate COVID-19 research. EMBO Mol Med 2020; 12: e12885.

e19. von Stillfried S, Acker T, Aepfelbacher M, et al.: Cooperative approach of pathology and neuropathology in the COVID-19 pandemic: German registry for COVID-19 autopsies (DeRegCOVID) and German network for autopsies in pandemics (DEFEAT PANDEMIcs). Pathologe 2021; 42: 216–23.

e20. Kamp JC, Neubert L, Ackermann M, et al: Time-dependent molecular motifs of pulmonary fibrogenesis in COVID-19. Int J Mol Sci. 2022; 23: 1583.

eKASTEN

Synchrotron-basierte Phasenkontrast-Tomografie (SPT)

Die neueste Strahlenquelle „extremely brilliant source“ (EBS) der europäischen Synchrotroneinrichtung in Grenoble (ESRF) ermöglicht erstmals, ganze Organe zerstörungsfrei in drei Dimensionen auf der Ebene der Einzelzelle mit einer Grenze der Auflösung von circa 1 µm darzustellen und zu analysieren (31).

Im Gegensatz zur klinischen Computertomografie wird für die beschleunigten Elektronen nicht nur das Ausmaß der Absorption im Gewebe, sondern auch die Laufzeit der Röntgenwelle berechnet, wodurch auch geringere Absorptionsunterschiede erkannt werden. Die gewonnenen Bilddaten ermöglichen zum ersten Mal auch den direkten Nachweis der beschriebenen intussuszeptiven Angiogenese in homogener Verteilung in der gesamten Lunge wie auch dem Herzen (31, 33, e13, e14). Nachteile dieses Verfahrens sind derzeit noch der hohe Zeitaufwand (bis zu einem Tag Untersuchungszeit für eine Lunge), die hohen Kosten (ungefähr 100 000 € pro Organ), die enormen Datenmengen (10–100 Gigabyte pro Datensatz) und die Komplexität der Auswertung.

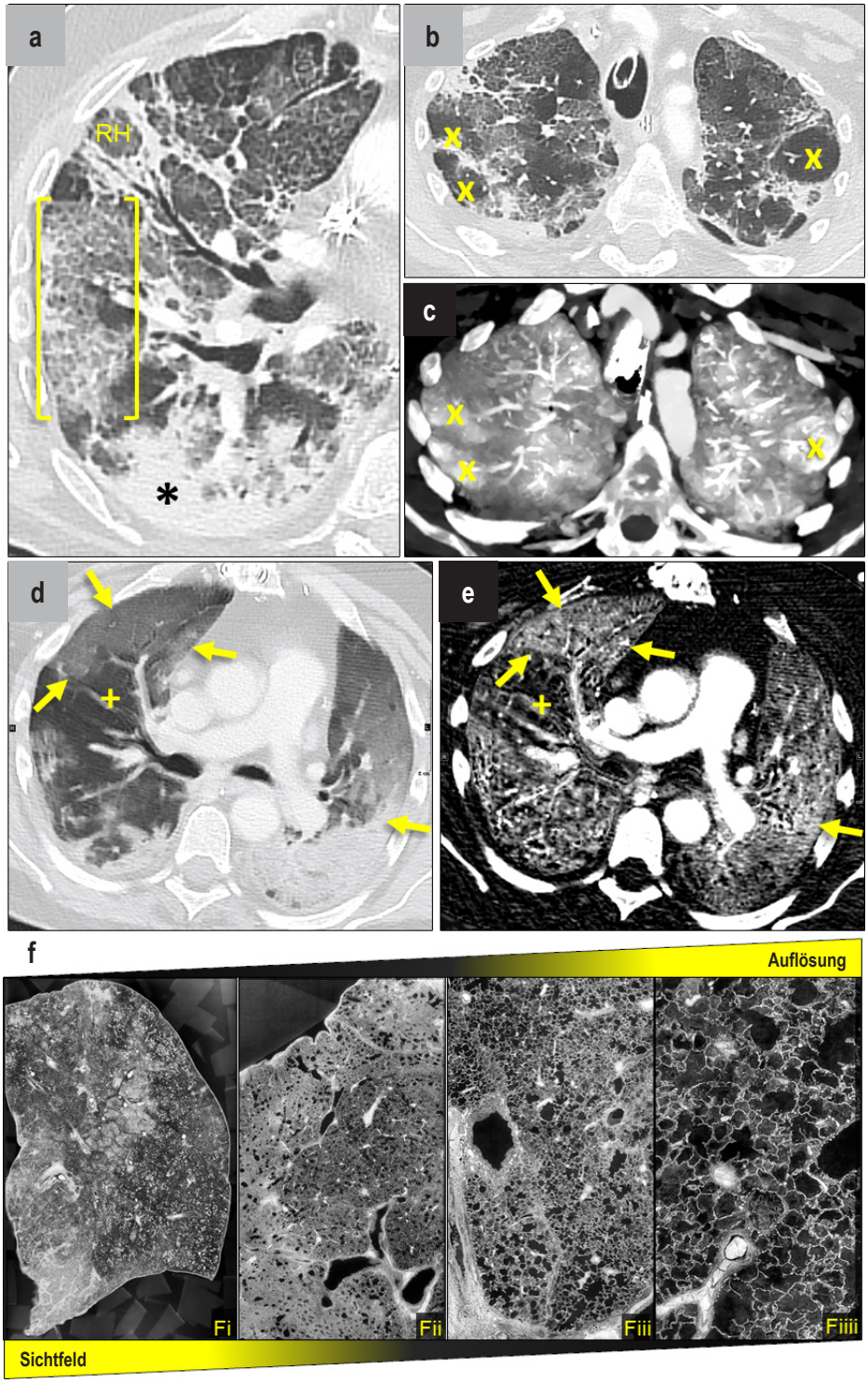

Abbildung mit freundlicher Genehmigung durch Willi Wagner, Peter Lee, Claire Walsh und Paul Tafforeau sowie der European Synchrotron Radiation facility (ESRF) und dem University College London (UCL)

eAbbildung 1: Klinisch radiologische Schädigungsmuster der Lunge bei COVID-19 und Skalierung auf die mikroskopische Ebene mittels „hierachical phase-contrast tomography" (HIP-CT)

a) Zu den in der hochauflösenden Computertomografie (HRCT) sichtbaren Veränderungen des Lungenparenchyms bei COVID-19 gehören Milchglastrübungen, die in Kombination mit septalen Verdickungen das sog. „crazy paving pattern" bilden ([ ]). Konsolidierungen (Kennzeichnung mit Stern) treten in der Regel erst bei fortgeschrittener Erkrankung auf. Perfusionsdefizite können in Lungenabschnitten mit oder ohne radiologisch nachweisbare Parenchymveränderungen auftreten.

b–e) Ebenso kann eine relative Hyperperfusion in regulär belüfteten Lungenabschnitten (gekennzeichnet durch gelbe Kreuze in b und c) wie auch in Milchglasarealen (Pfeile in d und e, wobei das Plus-Zeichen regulär belüftete Areale in d und e bezeichnet) nachweisbar sein, was als Hinweis auf eine mikrovaskuläre Dysfunktion zu werten ist.

f) Die HIP-CT ermöglicht eine schrittweise dreidimensionale morphologische Beurteilung von der Ebene der klinischen CT (Fi) bis auf mikroskopischen Maßstab (Fiiii) und erlaubt somit eine Rückskalierung histopathologischer Schädigungsmuster auf die klinische Bildgebung.

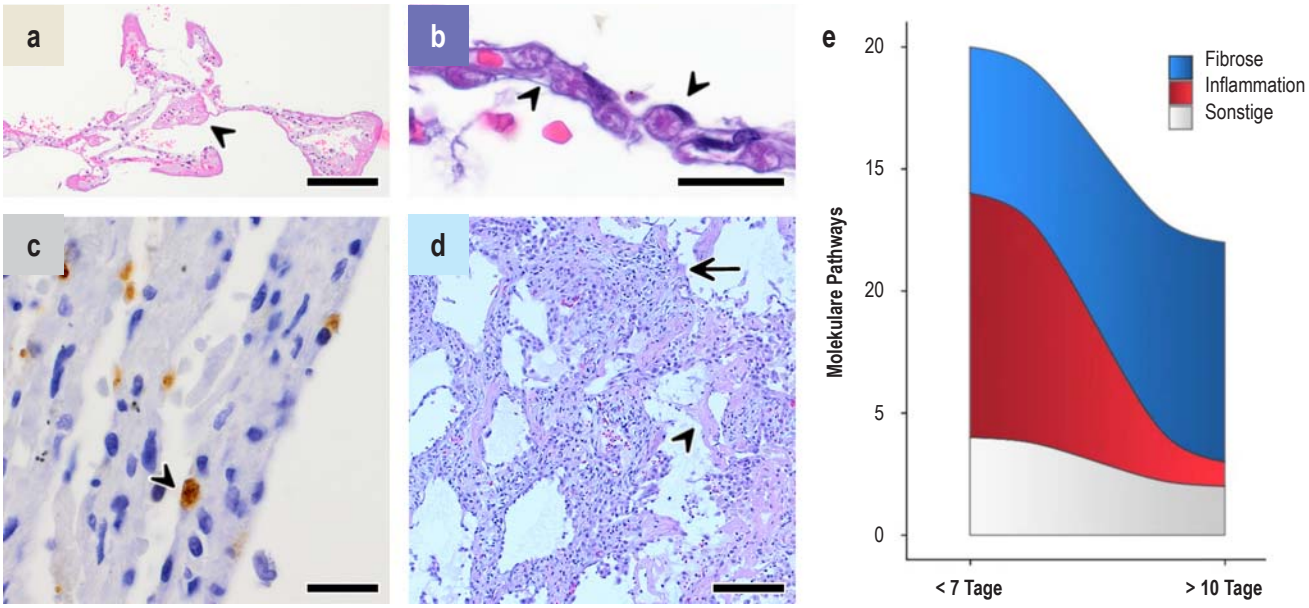

Abbildung mit freundlicher Grehmigung durch Jan Christopher Kamp, Mark Kühnel und Lavinia Neubert.

eAbbildung 2: Histologische und molekularpathologische Veränderungen der Lunge bei COVID-19 im Zeitverlauf. Vergrößerungen: a) 50-mal , b) 600-mal, c) 100-mal, d) 50-mal. Skalierungen: a) 200 µm, b) 10 µm, c) 20 µm, d) 200 µm

a) In der Akutphase dominiert ein diffuser Alveolarschaden (DAD) als Korrelat des ARDS bei COVID-19. Die Alveolen werden durch hyaline Membranen ausgekleidet, welche den Gasaustausch erschweren (siehe Pfeilspitze).

b) Zudem finden signifikant vermehrt kleinste Fibrinthromben in den Alveolarkapillaren (siehe Pfeilspitzen).

c) Die Fibrinthromben finden sich circa 10-mal häufiger als bei anderen viralen Pneumonien wie z. B. schwerer Influenza. Immunhistochemisch lassen sich virale Proteine (siehe hier Spike-Protein in Braun) von SARS-CoV-2 vor allem in Makrophagen, Alveolarepithelien (Typ I und II) sowie Endothelzellen (siehe Pfeilspitze) darstellen. Die direkte Infektion der Endothelien von SARS-CoV-2 löst eine vaskulozentrische Entzündung aus.

d) Im weiteren Verlauf dominiert ein fibrotischer Umbau das histologische Bild. Es zeigen sich eine flächenhafte Verbreiterung der Alveolarsepten, das Bild einer organisierenden Pneumonie mit intraalveolären mesenchymalen Parenchymausknospungen (siehe Pfeil) sowie auch lange nach der Akutphase noch Residuen des diffusen Alveolarschadens mit hyalinen Membranen (siehe Pfeilspitze).

e) Schematische Darstellung der Ergebnisse einer Genexpressionsanalyse von über 700 Genen mittels des „nanostring encounter"-Systems an Lungenparenchym von an COVID-19 verstorbenen Patienten. Ein Vergleich von Patienten, die innerhalb der ersten Woche nach der Hospitalisation verstorben waren mit denjenigen von Patienten, die später als zehn Tage (im Median 14 Tage) nach Hospitalisation verstorben waren, zeigte in der früher verstorbenen Gruppe eine ausgeprägte Inflammation bei beginnender fibrotischer Aktivität, wohingegen sich dieses Verhältnis in der späten Gruppe umkehrte. Molekulare Signalwege mit einer Assoziation zu Fibrose bzw. Inflammation sind blau bzw. rot dargestellt. Unter „sonstige" (grau) wurden weitere signifikant regulierte Signalwege, z. B. Blutgerinnung, subsummiert. *Grafik* modifiziert nach (e20)

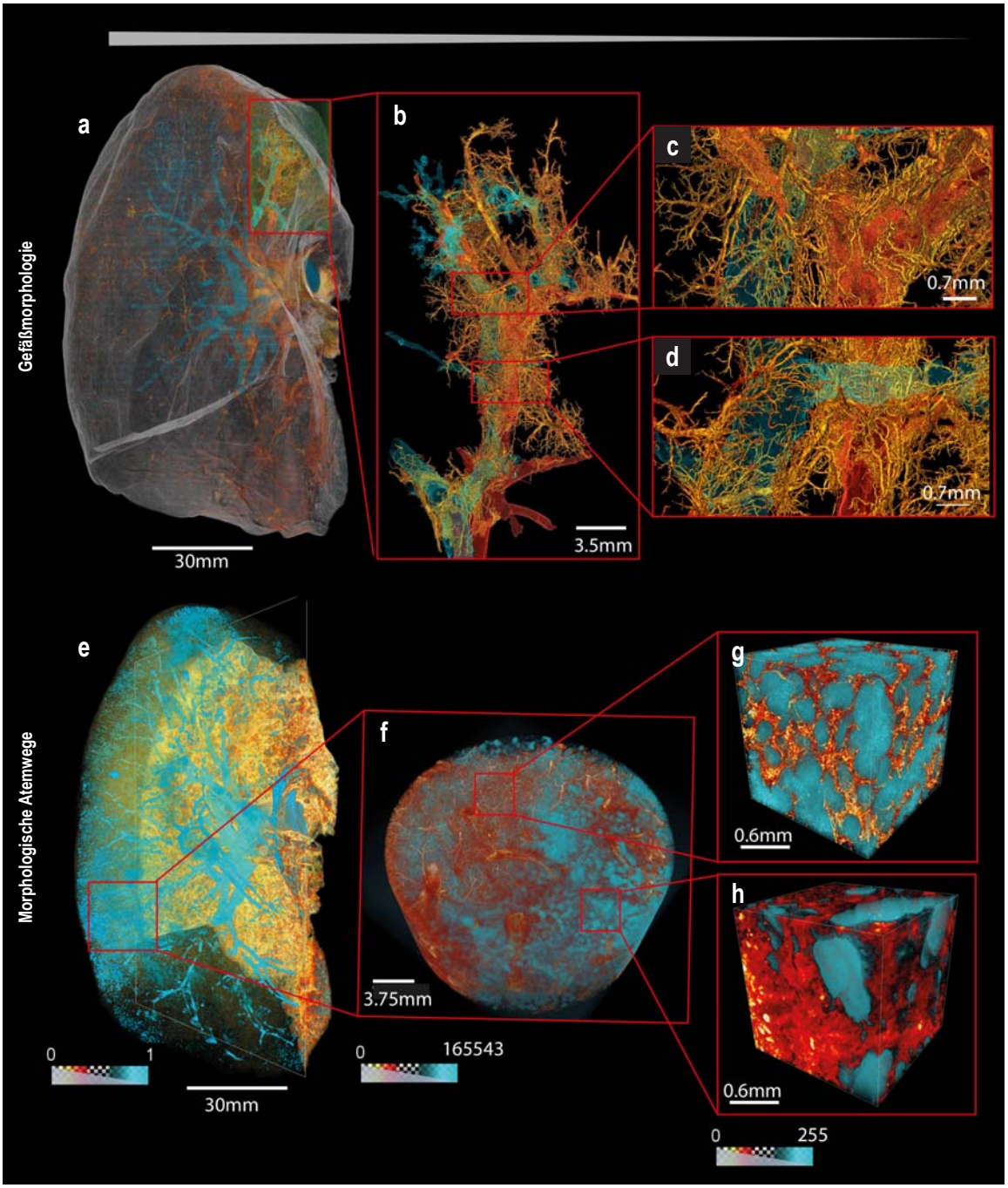

Abbildung mit freundlicher Genehmigung durch Claire Walsh, Peter Lee, Paul Tafforeau sowie der European Synchrotron Radiation Facility (ESRF) und dem University College London (UCL)

eAbbildung 3: Multi-Auflösungs-Bildgebung einer COVID-19-Autopsielunge mittels „hierachical phase-contrast tomography" (HiP-CT). Atemwege sind in Cyan, die Gefäßstruktur der Lunge in Rot (Pulmonalarterien) und Gelb (Bronchialarterien) dargestellt.
In a) bis d) sind sowohl die Atemwege als auch die Gefäßarchitektur der Lunge dargestellt. Dank der hierarchischen Natur des HiP-CT-Verfahrens ist eine Identifikation und Segmentation der Pulmonal- und Bronchialkreisläufe von makroskopischer Ebene bis hin zur Mikrozirkulation möglich. Hierdurch können bronchopulmonale Anastomosen und vaskuläre Alterationen, z. B. die Expansion und Dilatation des peribronchialen Plexus und der vasa vasorum, nachgewiesen werden, deren Fehlregulation für das typische CT-Bild der schweren COVID-19-Lungenbeteiligung mitverantwortlich ist. Die Segmentierung der Atemwege (von den Bronchien bis hin zu den Alveolen selbst) über den gesamten Lungenlappen in e) bis h) hebt die segmentale Verteilung zwischen schwer betroffenen und weitgehend verschonten Arealen des durch COVID-19 verursachten Schadens hervor. Die Farbskala zeigt den Anteil des offenen Luftraums. In der Visualisierung eines Läppchenseptums mit höherer Auflösung in f) werden Bereiche mit stärkerem fibrotischem Umbau unmittelbar neben weniger beschädigten Bereichen sichtbar. Diese unterschiedlichen Bereiche konnten dank HiP-CT der anatomischen Struktur des sogenannten sekundären pulmonalen Lobulus zugeordnet werden. Darstellungen in noch höherer Auflösung in g) und h) zeigen die Unterschiede in der Atemwegsmorphologie über die großen Bronchien bis hinab zu den einzelnen Alveolen.

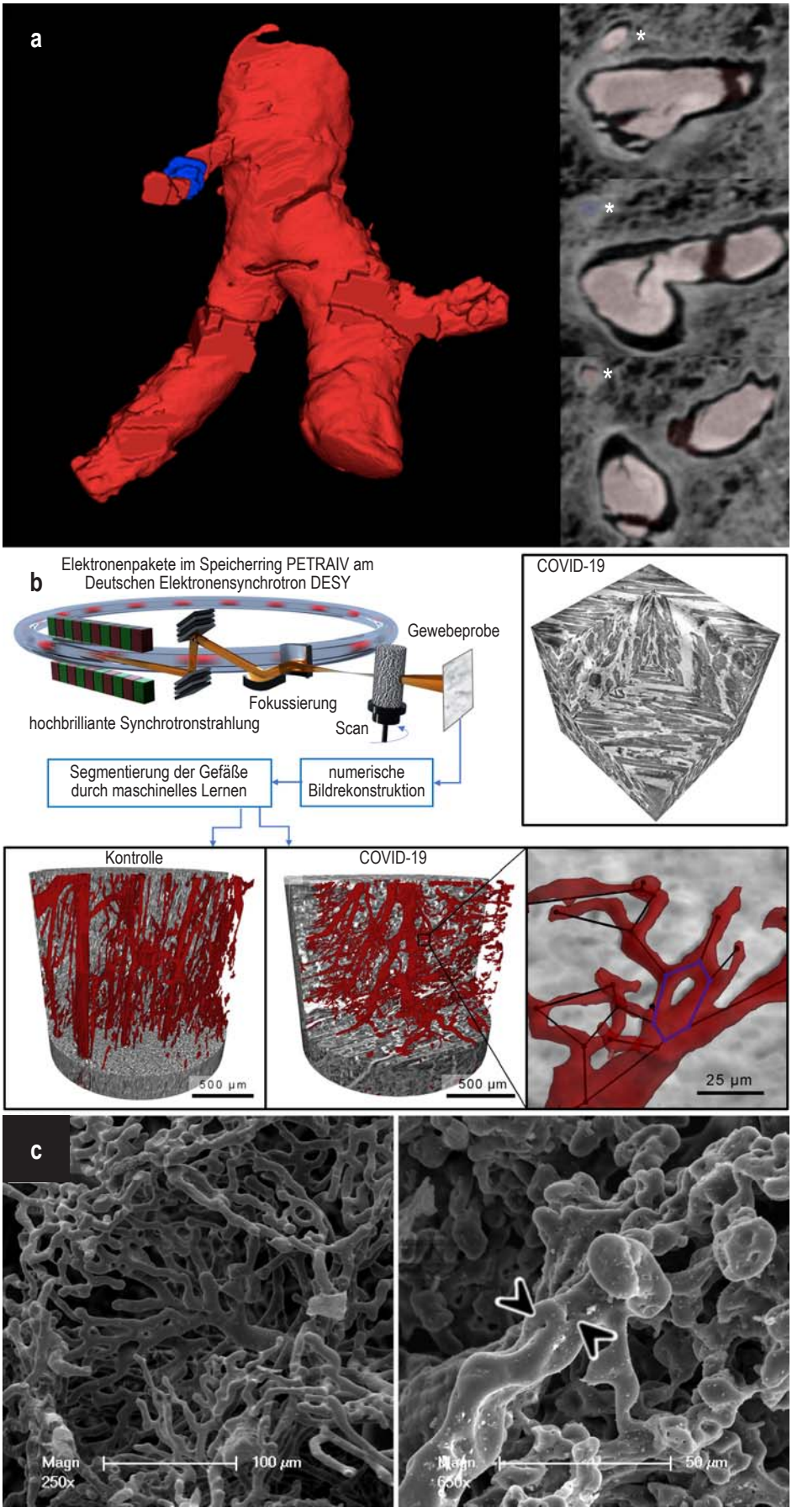

Abbildung mit freundlicher Genehmigung von Stijn Verleden (Antwerp Surgical Training, Anatomy and Research Centre (ASTARC)), Tim Salditt und Marius Reichhardt (Institut für Röntgenphysik, Georg-August-Universität Göttingen)

eAbbildung 4:

a) 3D-Mikro-CT-Rekonstruktion zur Darstellung einer Gefäßobliteration. In einer Rekonstruktion des Gefäßbaums auf der Basis serieller Mikro-CT-Bilder kann ein verzweigtes Gefäß (*) mit vollständiger Obliteration (blau) und Öffnung weiter distal (rot) dargestellt werden. Im Rest dieses Gefäßbaums, unterhalb des Sternchens in hellrosa, gibt es keine Hinweise auf eine Gefäßverödung.

b) Dreidimensionale Darstellung kleiner Gewebsproben mitthilfe von Synchrotronstrahlung. Rechts oben im Bild ist exemplarisch die Rekonstruktion von Herzgewebe in einem Volumen von etwa 0,3 mm Kantenlänge gezeigt. In der unteren Reihe sind größere Volumina (1 mm Durchmesser) gezeigt: für COVID-19 sowie für eine Kontrolle. Im Vergleich zum gesunden Herzen zeigt sich hier ein chaotisch umgebautes Netzwerk voller Abspaltungen, Verzweigungen und Schlaufen. Diese Veränderungen sind der erste direkte visuelle Nachweis der intussuszeptiven Angiogenese, einem Haupttreiber der Gewebeschädigung bei COVID-19. Um das Kapillarnetzwerk zu visualisieren, wurden die Gefäße im dreidimensional rekonstruierten Volumen mit Methoden des zunächst maschinellen Lernens „identifiziert“ und schließlich mit Graphen mathematisch analysiert und quantifiziert.

c) Rasterelektronenmikroskopische Aufnahmen stellen die Veränderungen der alveolären Lungenarchitektur bei COVID-19 (rechtes Bild) im Vergleich zur physiologischen Architektur der Lunge (linkes Bild) dar. Gefäßausgusspräparate mithilfe des „microvascular corrosion casting“ zeigen dilatierte Gefäße mit zahlreichen transluminalen Gewebesäulen (siehe Pfeilspitzen), welche das morphologische Charakteristikum der intussuszeptiven Angiogenese darstellen.

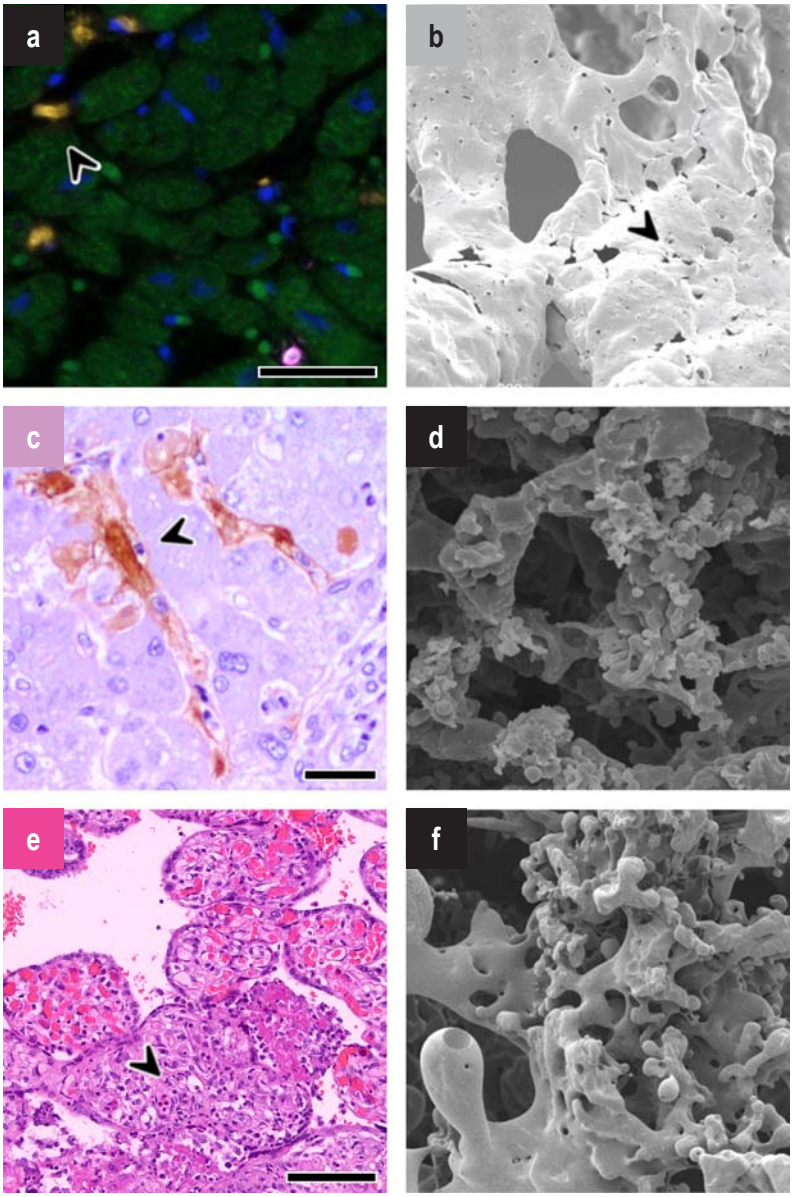

Abbildung mit freundlicher Genehmigung von Kerstin Bahr (Universität Mainz) und Detlef Schuppan (Universität Mainz)

eAbbildung 5: COVID-19 in weiteren Organen

a, b) COVID-19-Manifestation im Herz: Multiplex-Imaging des Herzmuskels (a) eines an COVID-19-Verstorbenen mit prominentem Makrophagen-Infiltrat (CD68, gelb, siehe Pfeilspitze) sowie vereinzelten Lymphozyten (B-Zelle, CD20, violett dargestellt). Tie-2-positive Makrophagen sind im Herzgewebe bei COVID-19 deutlich erhöht, wobei klassische Zeichen einer Myokarditis wie prominente Lymphozyteninfiltrate und Muskelnekrosen fehlen. Mithilfe von „corrosion casts“ des Kapillarbetts (b) finden sich vermehrt intussuszeptive Pillare bzw. Gewebesäulen (siehe Pfeilspitze) als Ausdruck einer gesteigerten intussuszeptiven Neoangiogenese sowie vermehrte Thromben in kleinsten Kapillaren.

c, d) COVID-19-Manifestation der Leber: In einer immunhistochemischen Färbung gegen aktiviertes Fibrin (c) lassen sich multiple Thromben innerhalb der Lebersinus nachweisen (siehe Pfeilspitze). Die rasterelektronenmikroskopische Aufnahme in d) zeigt die systemischen Gefäßveränderungen des Kapillarstromgebietes bei COVID-19 .

e, f) COVID-19-Manifestation der Plazenta. Konventionell morphologisch sieht man eine lymphozytäre Plazentitis mit Plazentainfarkten (siehe Pfeilspitze). In „corrosion casts“ des Kapillarbetts (f) lassen sich auch hier wie in der Lunge und im Herzen vermehrt intussuszeptive Gewebesäulen als Ausdruck einer gesteigerten intussuszeptiven Neoangiogenese nachweisen.

Skalierungen: a) 100 µm, c) 20 µm, e): 100 µm.